СЛОЖНЫЕ МАНИПУЛЯЦИИ В РАБОТЕ АНЕСТЕЗИОЛОГА

А.Н. ГЕРАСИМОВА

С.Г. АТАНАСОВА

ТОРАКОЦЕНТЕЗ

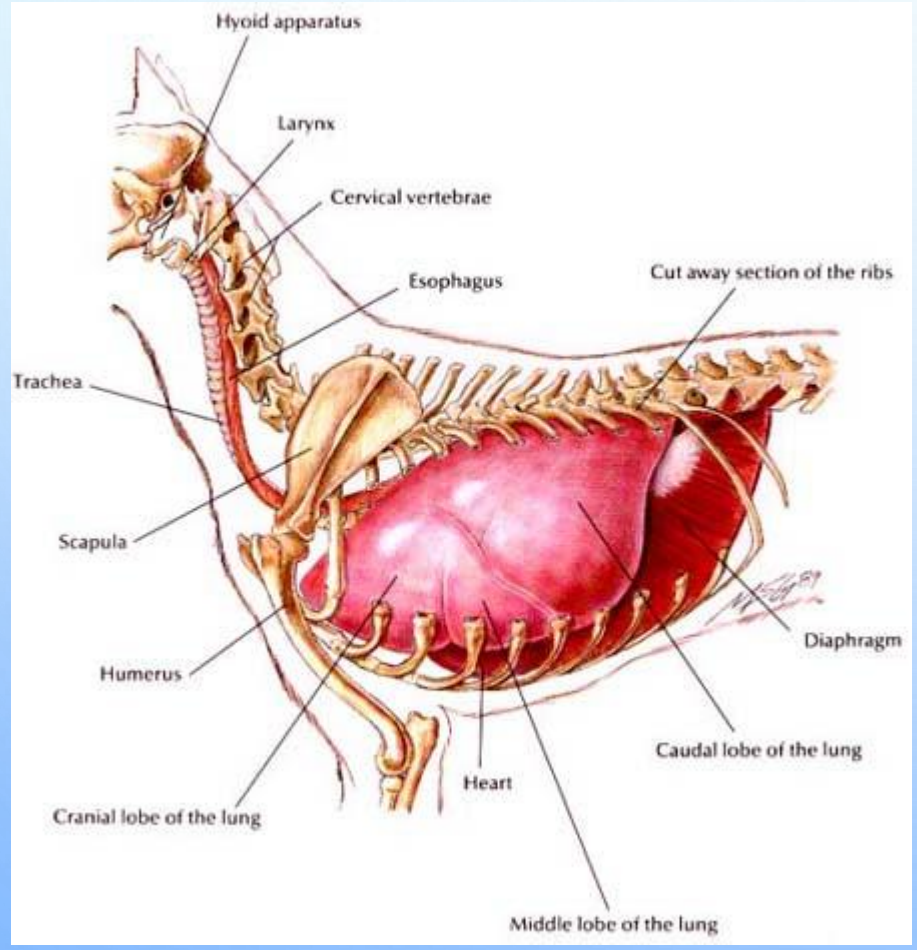

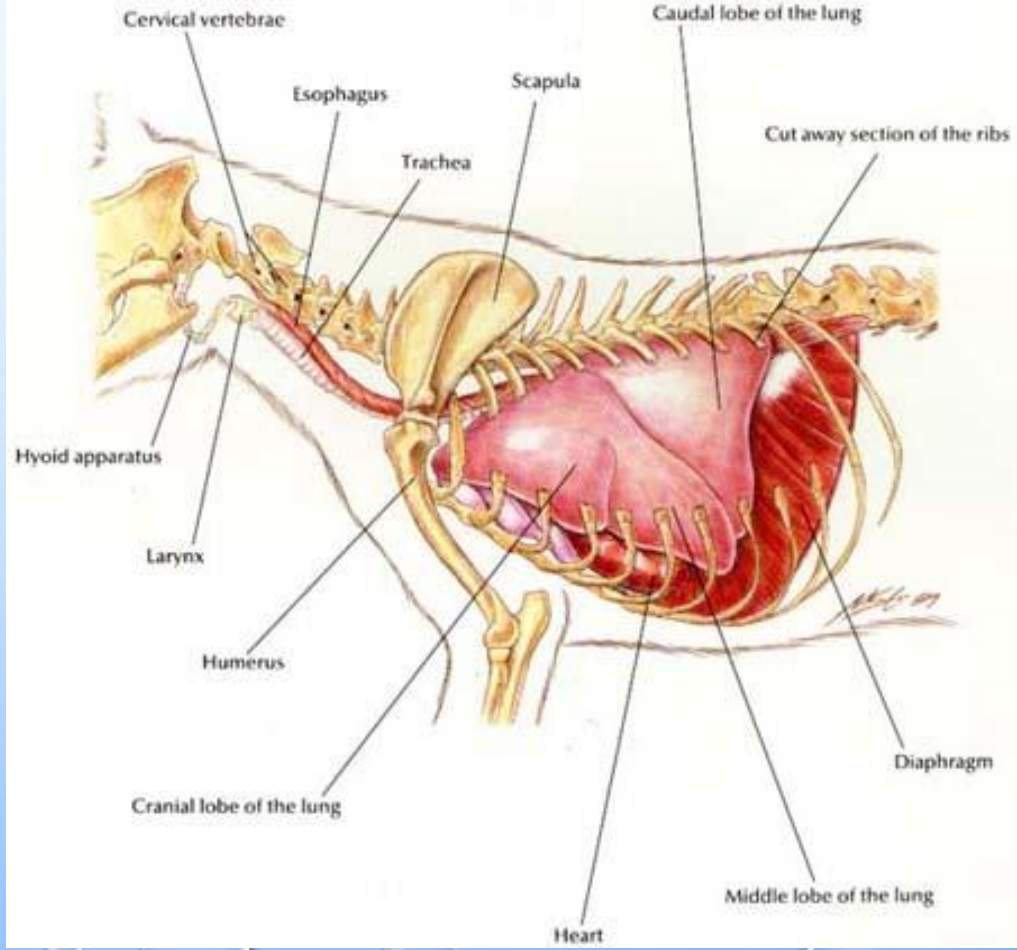

ТОРАКОЦЕНТЕЗ

ПОКАЗАНИЯ: ЕСЛИ НАЛИЧИЕ ВОЗДУХА ИЛИ ЖИДКОСТИ В ПЛЕВРАЛЬНОЙ ПОЛОСТИ ВЫЗЫВАЕТ РДС

ПРОТИВОПОКАЗАНИЯ:

- КРОВОТЕЧЕНИЕ (ЕСЛИ ТОЛЬКО ОНО НЕ ВЫЗЫВАЕТ ДН, ИЛИ ПОЛЬЗА ПРЕВЫШАЕТ РИСК)
- БЕСПОКОЙСТВО ПАЦИЕНТА → КИСЛОРОД, СЕДАЦИЯ

ТОРАКОЦЕНТЕЗ

МАТЕРИАЛЫ:

- ИГЛЫ 18-22G
- СИСТЕМА
- ТРЕХХОДОВОЙ КРАНИК
- ШПРИЦЫ

АСЕПТИКА И АНТИСЕПТИКА!!!

ТОРАКОЦЕНТЕЗ

МЕТОДИКА:

- КИСЛОРОД → СПОКОЙСТВИЕ
- АУСКУЛЬТАЦИЯ, ПЕРКУССИЯ – ОПРЕДЕЛЯЕТ ТОЧНОЕ МЕСТО ЦЕНТЕЗА

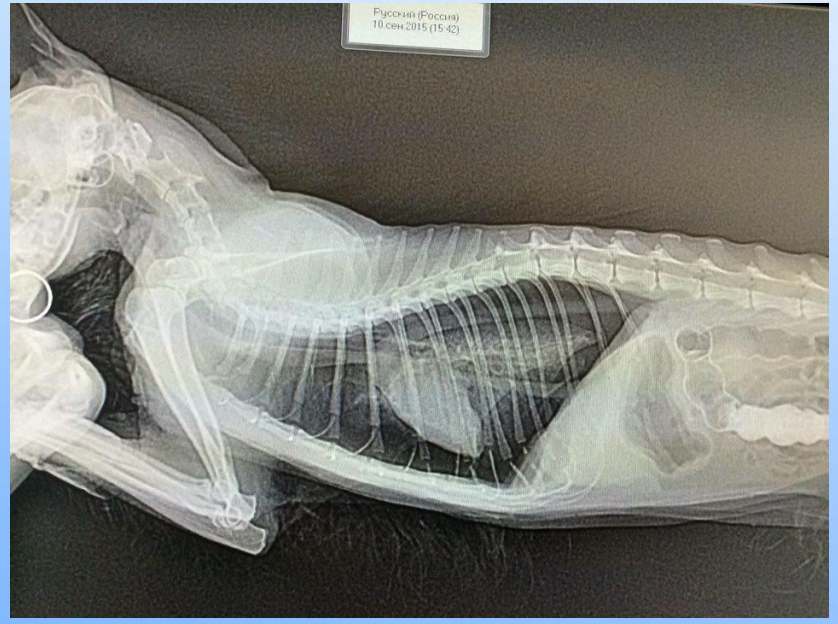

ТОРАКОЦЕНТЕЗ

ТЕХНИКА:

- 7–9 МЕЖРЕБЕРЬЕ
- ПО ПЕРЕДНЕМУ (КРАНИАЛЬНОМУ) КРАЮ РЕБРА
- *ПО КОСТНО–ХРЯЩЕВОМУ СОЧЛЕНЕНИЮ*
- СРЕЗ ИГЛЫ НАПРАВЛЕН ВВЕРХ

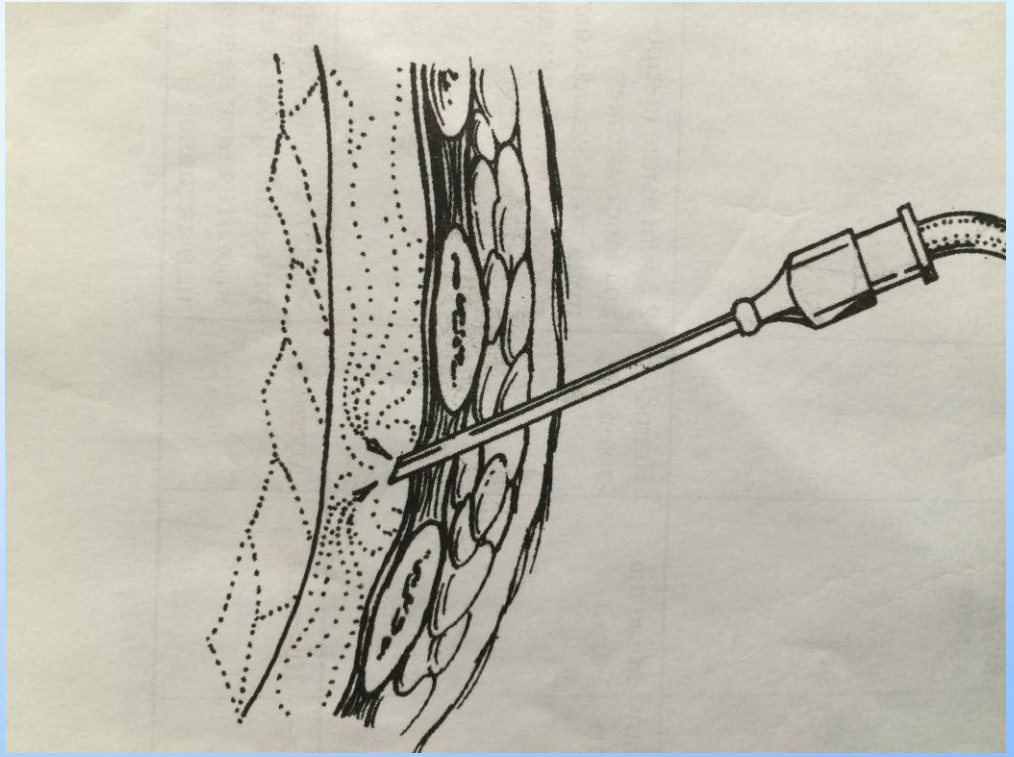

ТОРАКОЦЕНТЕЗ

<u>ОСЛОЖНЕНИЯ:</u>

- ТРАВМА ЛЕГКИХ
- РАЗРЫВ МЕЖРЕБЕРНЫХ КРОВЕНОСНЫХ СОСУДОВ ИЛИ ВНУТРЕННЕЙ ГРУДНОЙ АРТЕРИИ – ГЕМОТОРАКС И ГИПОВОЛЕМИЯ

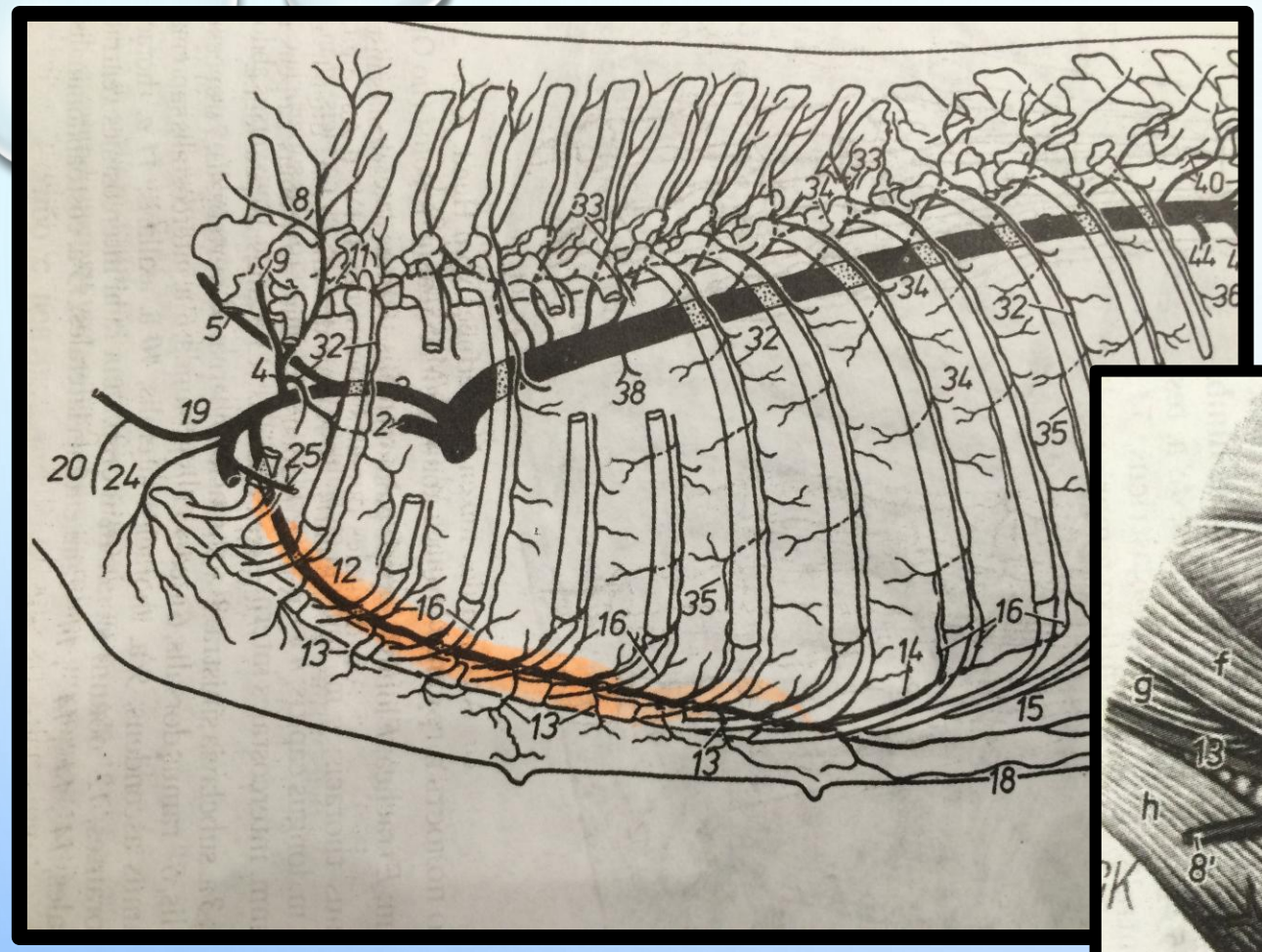

ОСТОРОЖНО!!!
Внутренняя грудная артерия
A. thoracica interna

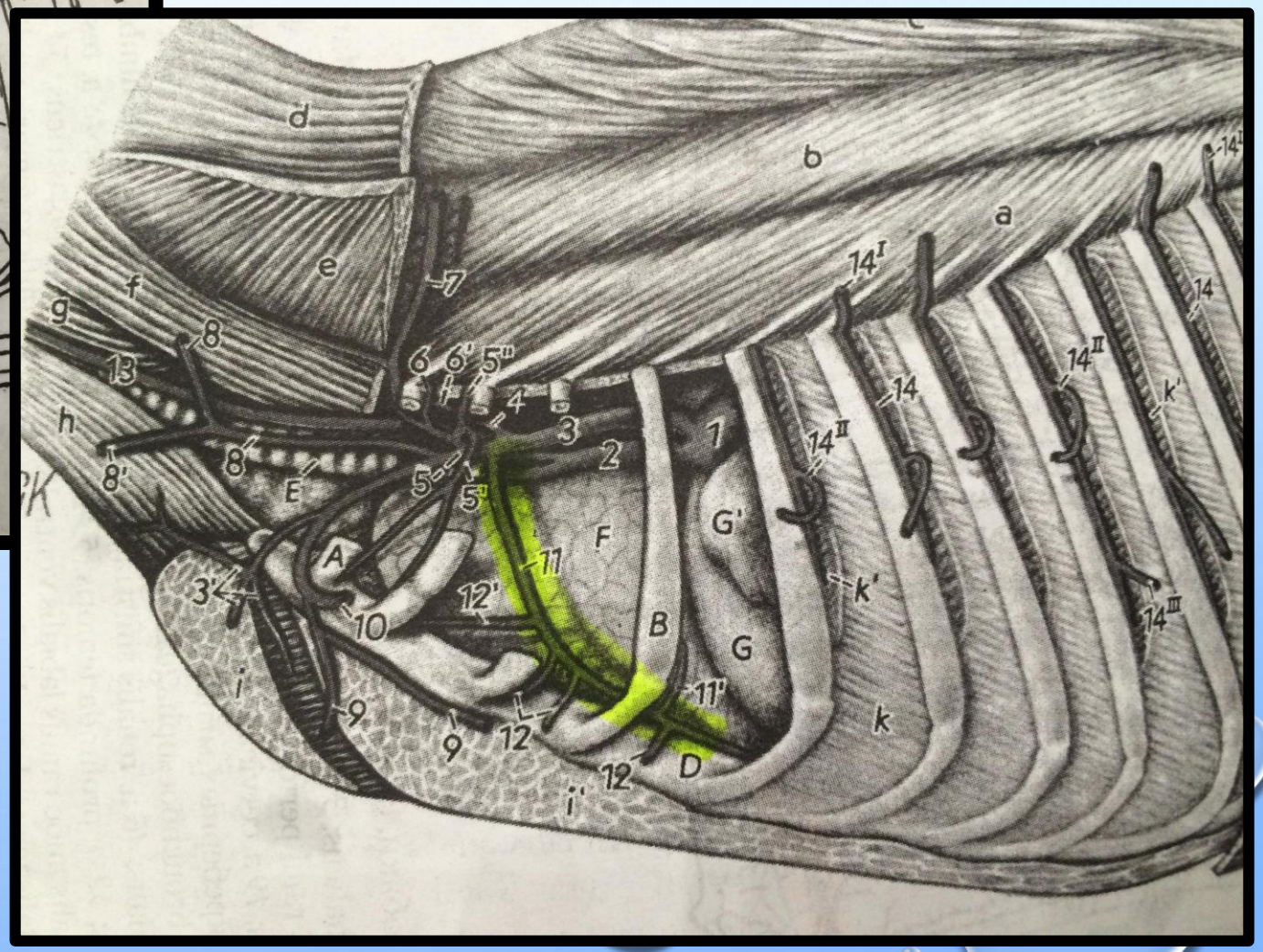

ТОРАКОЦЕНТЕЗ

ВЫПОТЫ:

- **ТРАНССУДАТ** – БЕСЦВЕТНАЯ, ПРОЗРАЧНАЯ, БЕЛКА МАЛО, ТГ НЕТ, ГИПОПРОТЕИНЕМИЯ
- **МОДИФИЦИРОВАННЫЙ ТРАНССУДАТ** – ЖЕЛТАЯ ИЛИ РОЗОВАЯ, ПРОЗРАЧНАЯ ИЛИ МУТНАЯ, БЕЛКА МАЛО, ТГ НЕТ, ХСН, Н/О
- **ЭКССУДАТ** – ЖЕЛТАЯ ИЛИ КИРПИЧНО КРАСНАЯ, МУТНАЯ, БЕЛОК >3 Г/ДЛ, ТГ НЕТ, СЕПТИЧЕСКИЙ И АСЕПТИЧЕСКИЙ, ВИРУСНЫЙ ПЕРИТОНИТ, ХР. ХИЛОТОРАКС
- **ХИЛЕЗНАЯ** – МОЛОЧНО-БЕЛАЯ, НЕПРОЗРАЧНАЯ, ТГ БОЛЬШЕ ЧЕМ В КРОВИ, ЗАВОРОТ ДОЛИ ЛЕГКОГО, ТРАВМА
- **КРОВЯНИСТАЯ** – КРАСНАЯ, МУТНАЯ, БЕЛКА НЕТ, ТГ НЕТ, ТРАВМА, ТИМУС, КОАГУЛОПАТИИ, ЗАВОРОТ ДОЛИ ЛЕГКОГО

ПЕРИКАРДИОЦЕНТЕЗ

ПОКАЗАНИЯ: ВЫПОТ В ПЕРИКАРД

- ПРИЧИНЫ ВЫПОТА: Н/О, КОАГУЛОПАТИЯ, FIP, ИДИОПАТИЧЕСКИЙ
- ТАМПОНАДА – ДАВЛЕНИЕ В ПЕРИКАРДЕ ПРЕВЫШАЕТ DIAS ПЖ

ПОДГОТОВКА:

- ОКСИГЕНАЦИЯ
- ВВ ДОСТУП
- **ЭКГ!!!**
- **ЛЕВЫЙ БОК**
- ВЫСТРИГАНИЕ ШЕРСТИ
- СТЕРИЛЬНОСТЬ



ПЕРИКАРДИОЦЕНТЕЗ

МАТЕРИАЛЫ:

- ИГЛЫ 18-22G
- СИСТЕМА
- ТРЕХХОДОВОЙ КРАНИК
- ШПРИЦЫ

АСЕПТИКА И АНТИСЕПТИКА!!!

ПЕРИКАРДИОЦЕНТЕЗ

МЕТОДИКА:

- СЕДАЦИЯ
- 5 МЕЖРЕБЕРЬЕ
- СЛЕВА
- ИНФИЛЬТРАЦИОННАЯ АНЕСТЕЗИЯ
- ПРЕДВАРИТЕЛЬНЫЙ РАЗРЕЗ КОЖИ 3ММ (ОСТРОТА ИГЛЫ)
- ПЕРЕДНИЙ КРАЙ РЕБРА, КРАНИАЛЬНОЕ НАПРАВЛЕНИЕ
- ПОТЕРЯ СОПРОТИВЛЕНИЯ, СКРЕЖЕТ «ИГЛЫ ПО КАФЕЛЮ», ПРОКОЛ ПЕРИКАРДА
- ПОДКЛЮЧЕНИЕ СИСТЕМЫ АСПИРАЦИИ

ПЕРИКАРДИОЦЕНТЕЗ

<u>ОСЛОЖНЕНИЯ:</u>

- ПОВРЕЖДЕНИЕ КОРОНАРНОЙ АРТЕРИИ СПРАВА
- ПРОКОЛ СТЕНКИ СЕРДЦА (ЭКГ)
    - ОПРЕДЕЛЕНИЕ ГЕМАТОКРИТА
    - ТЕСТ НА СВЕТРТЫВАЕМОСТЬ (ПРИ ВЫПОТЕ НЕТ)
- ПОВРЕЖДЕНИЕ ЛЕГКОГО
- КАНТАМИНАЦИЯ ☹

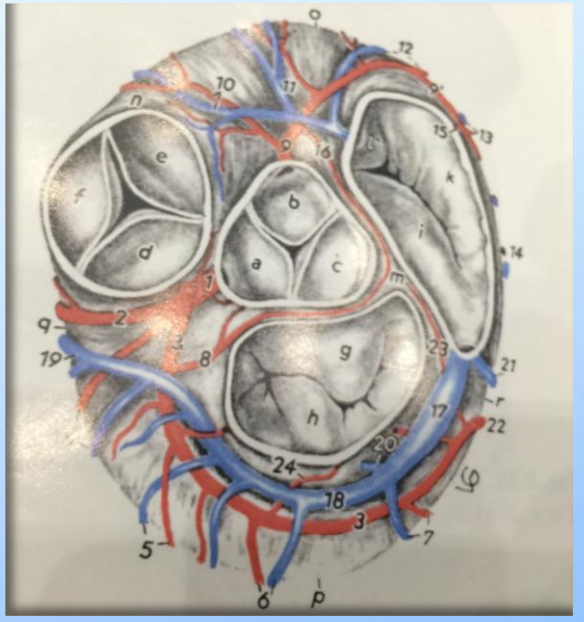

ПЕРИКАРДИОЦЕНТЕЗ

<u>ОСОБЕННОСТИ:</u>

- НЕЛЬЗЯ ВАЗОДИЛЯТАТОРЫ (ОСТОРОЖНО ПРОПОФОЛ), ДИУРЕТИКОВ, ГИПОТЕНЗИВНЫХ СРЕДСТВ (АСР ☹)
- НЕЛЬЗЯ ПОЛОЖИТЕЛЬНЫЕ ИНОТРОПЫ – ВЕТМЕДИН, ДОПАМИН, ДОФАМИН

- 3 ЦЕНТЕЗА → ПЕРИКАРДЭКТОМИЯ

КАТЕТЕРИЗАЦИЯ ЦЕНТРАЛЬНЫХ ВЕН

<u>ПОКАЗАНИЯ:</u>

- ИЗМЕРЕНИЕ ЦВД
- МНОГОКРАТНЫЕ ЗАБОРЫ ПРОБ КРОВИ
- ПАРЭНТЕРАЛЬНОЕ ПИТАНИЕ (ПЭП, ОСОБЕННО ЛИПИДОВ)
- ВВЕДЕНИЕ ГИПЕРТОНИЧЕСКИХ РАСТВОРОВ

- *ИНФУЗИИ БОЛЬШИХ ОБЪЕМОВ ИЛИ СКОРОСТЕЙ????? → ЗАКОН ЛАМИНАРНЫХ ПОТОКОВ*

КАТЕТЕРИЗАЦИЯ ЦЕНТРАЛЬНЫХ ВЕН

КАТЕТЕРИЗАЦИЯ ЦЕНТРАЛЬНЫХ ВЕН

<u>ТЕХНИКА ПОСТАНОВКИ ЦЕНТРАЛЬНОГО КАТЕТЕРА. МЕТОДИКА СЕЛЬДИНГЕРА:</u>

1. ПАЦИЕНТ ФИКСИРУЕТСЯ НА БОКУ С ВЫТЯНУТОЙ ШЕЕЙ И ОТВЕДЕННЫМИ КАУДАЛЬНО ГРУДНЫМИ КОНЕЧНОСТЯМИ
2. НАЛОЖЕНИЕ ДАВЛЕНИЯ С ПОМОЩЬЮ ПАЛЬЦЕВ НА ВЕНУ В ОБЛАСТИ ЯРЕМНОГО ЖЕЛОБА.
3. ВВЕДЕНИЕ КОРОТКОЙ ИГЛЫ ПОД УГЛОМ 30-45 ГР. ПО НАПРАВЛЕНИЮ К СЕРДЦУ
4. ВВЕДЕНИЕ ГИБКОГО ПРОВОДНИКА (ПО ИГЛЕ)
5. ВЫВЕДЕНИЕ ИГЛЫ
6. ВВЕДЕНИЕ ДЛИННОГО КАТЕТЕРА (ПО ПРОВОДНИКУ)
7. ФИКСАЦИЯ – ПОДШИВАНИЕ К КОЖЕ И НАЛОЖЕНИЕ СПЕЦИАЛЬНОЙ ПОВЯЗКИ (НАПР. HARTMANN)

ПРИ ВВЕДЕНИИ КАТЕТЕРА С БОЛЬШИМ ДИАМЕТРОМ – ИСПОЛЬЗОВАТЬ РАСШИРИТЕЛЬ (ПО ПРОВОДНИКУ) ПЕРЕД ВВЕДЕНИЕМ ДЛИННОГО КАТЕТЕРА.

КАТЕТЕРИЗАЦИЯ ЦЕНТРАЛЬНЫХ ВЕН

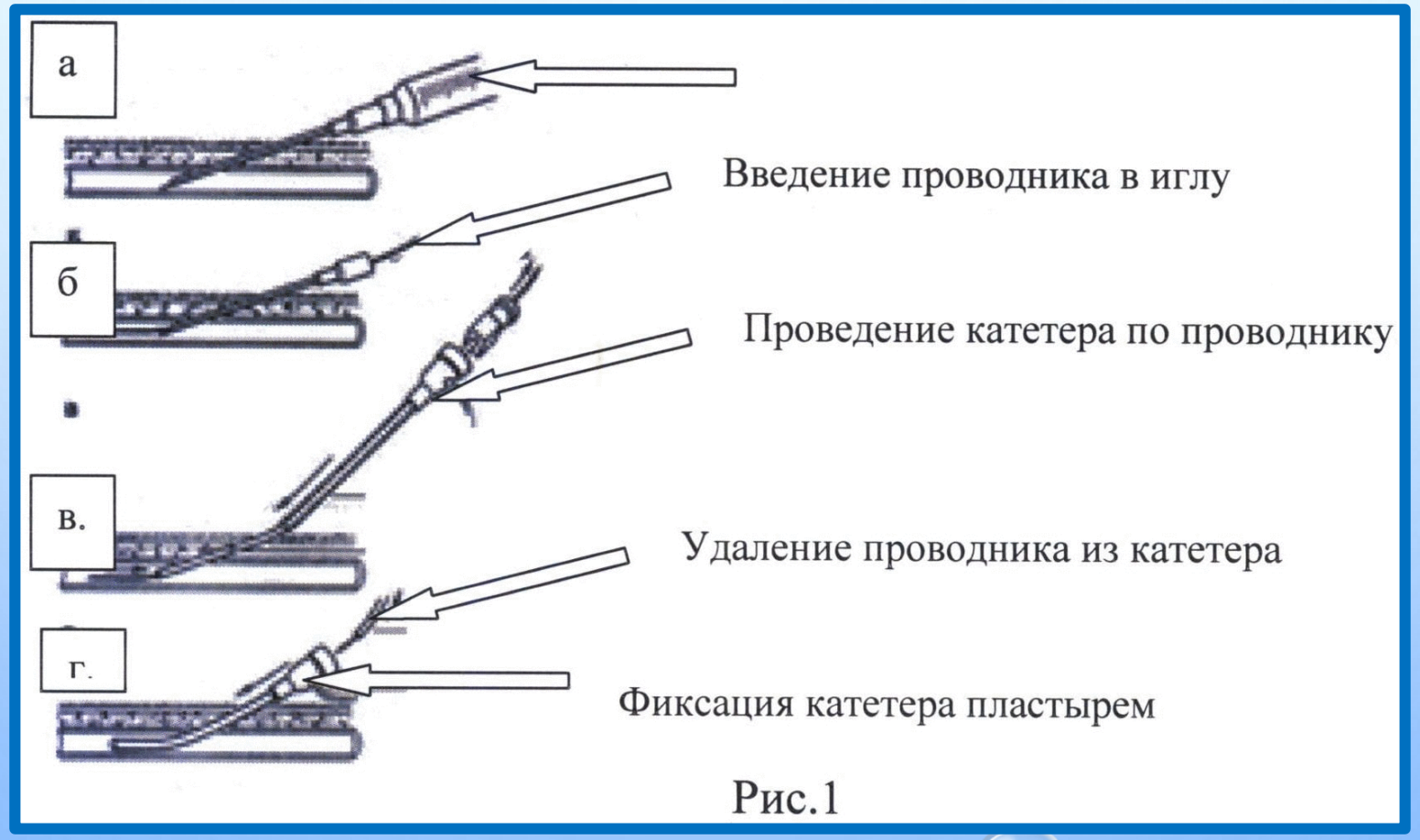

Рис.1

КАТЕТЕРИЗАЦИЯ ЦЕНТРАЛЬНЫХ ВЕН

<u>ОСОБЕННОСТИ:</u>

- ВОЗМОЖНО ИСПОЛЬЗОВАНИЕ ДО 7 ДНЕЙ
- ГЕПАРИНОВЫЙ «ЗАМОК»
- ПРИ ЗАТРУДНЕНИИ ВВЕДЕНИЯ РАСТВОРОВ В ЦЕНТРАЛЬНЫЙ КАТЕТЕР – ОН ДОЛЖЕН БЫТЬ НЕЗАМЕДЛИТЕЛЬНО СНЯТ. **ЦЕНТРАЛЬНЫЕ КАТЕТЕРЫ СТРОГО ЗАПРЕЩЕНО «ПРОБИВАТЬ»!!!**
- ДЛЯ ПАЦИЕНТОВ В СОЗНАНИИ – ОБЯЗАТЕЛЕН ВОРОТНИК ЕЛИЗАВЕТЫ. СРАЗУ ПОСЛЕ ПОСТАНОВКИ КАТЕТЕРА

www.youtu.be/YCu4ckWtdyM

ПОСТАНОВКА АРТЕРИАЛЬНЫХ КАТЕТЕРОВ

ПОКАЗАНИЯ:

- МНОГОКРАТНЫЕ ЗАБОРЫ КРОВИ ДЛЯ АНАЛИЗОВ ГАЗОВ КРОВИ
- ИНВАЗИВНЫЙ МЕТОД ИЗМЕРЕНИЯ ДАВЛЕНИЯ

Мышцы, нервы и сосуды лапы правой тазовой конечности собаки - плантарная поверхность

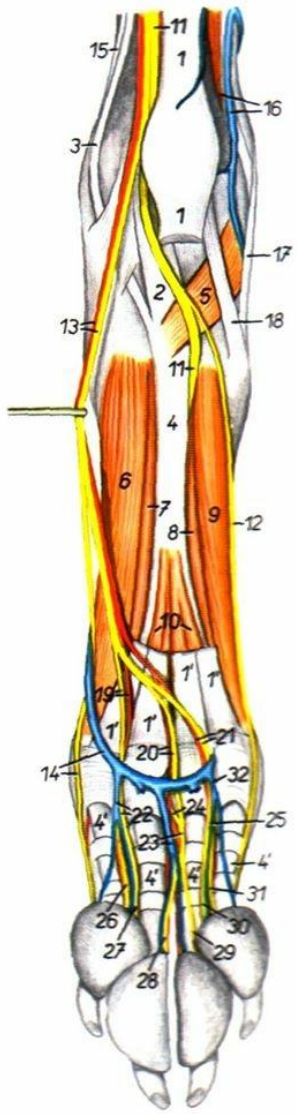

1., 1'. *m. flexor digitorum superficialis* — **поверхностный сгибатель пальцев**
2. *tendo mi. flexoris digiti I. longi* — **сухожилие длинного сгибателя I пальца**
3. *tendo mi. flexoris digitorum longi* — **сухожилие длинного сгибателя пальцев**
4., 4'. *tendo mi. flexoris digitorum profundi* — **сухожилие глубокого сгибателя пальцев**
5. *m. quadratus plantae* — **квадратная м. подошвы**
6. *m. interosseus II.* — **вторая межкостная м.**
7. *m. adductor digiti II.* — **аддуктор II пальца**
8. *m. adductor digiti V.* — **аддуктор V пальца**
9. *m. interosseus V.* — **V межкостная м.**
10. *mm. interflexorii* — **межсухожильные мм.**
11. *n. plantaris lateralis* — **латеральный плантарный н.**
12. *n. digitalis plantaris V. lateralis* — **латеральный плантарный н. V пальца**
13. *a. plantaris medialis, n. plantaris medialis* — **медиальная плантарная а., медиальный плантарный н.**
14. *arcus venosus plantaris distalis, n. digitalis plantaris II. medialis* — **плантарная дистальная венозная дуга, медиальный плантарный н. II пальца**
15. *tendo mi. tibialis caudalis* — **сухожилие каудальной большеберцовой м.**
16. *m. peroneus brevis, ramus caudalis v. saphenae lateralis* — **короткая малоберцовая м., каудальная ветвь латеральной в. сафены**
17. *m. peroneus longus* — **длинная малоберцовая м.**
18. *m. abductor digiti V.* — **абдуктор V пальца**
19. *n. digitalis plantaris communis II., a. digitalis plantaris communis II.* — **II общая плантарная пальцевая а. и н.**
20. *n. digitalis plantaris communis III., a. digitalis plantaris communis III.* — **III общий плантарный пальцевый н. и а.**
21. *n. digitalis plantaris communis IV., a. digitalis plantaris communis IV.* — **IV общий плантарный пальцевый н. и а.**
22. *v. digitalis plantaris communis II., n. digitalis plantaris communis II.* — **II общий плантарный пальцевый н. и в.**
23. *n. digitalis plantaris communis III., v. digitalis plantaris communis III.* — **III общий плантарный пальцевый н. и в.**
24. *n. metatarseus plantaris III.* — **III плантарный плюсневый н.**
25. *v. digitalis plantaris propria IV. lateralis* — **IV латеральная плантарная пальцевая в.**
26. *n. digitalis plantaris proprius II. lateralis* — **II латеральный плантарный пальцевый н.**
27. *n. digitalis plantaris proprius III. medialis* — **III медиальный плантарный пальцевый н.**
28. *n. digitalis plantaris proprius III. lateralis* — **III латеральный плантарный пальцевый н.**
29. *n. digitalis plantaris proprius IV. medialis* — **IV медиальный плантарный пальцевый н.**
30. *n. digitalis plantaris proprius IV. lateralis* — **IV латеральный плантарный пальцевый н.**
31. *n. digitalis plantaris proprius V. medialis* — **V медиальный плантарный пальцевый н.**
32. *v. digitalis plantaris communis V.* — **V общая плантарная пальцевая в.**

Мышцы, нервы и сосуды лапы левой тазовой конечности собаки — дорсальная поверхность

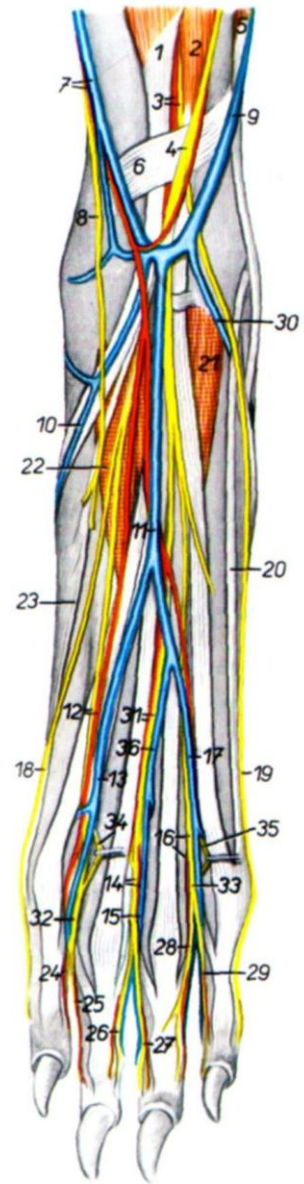

1. *m. tibialis cranialis* — **краниальная большеберцовая м.**
2. *m. extensor digitorum longus* — **длинный разгибатель пальцев**
3. *a. tibialis cranialis, n. peroneus profundus* — **краниальная большеберцовая а., глубокий малоберцовый н.**
4. *n. peroneus superficialis* — **поверхностный малоберцовый н.**
5. *m. peroneus longus* — **длинная малоберцовая м.**
6. *retinaculum extensorum proximale* — **поперечная связка голени**
7. *ramus cranialis a. et v. saphenae (medialis)* — **краниальная ветвь а. и в. сафены**
8. *ramus cranialis ni. sapheni* — **краниальная ветвь н. сафенуса**
9. *ramus cranialis v. saphenae lateralis* — **краниальная ветвь латеральной в. сафены**
10. *v. tarsae medialis* — **медиальная заплюсневая в.**
11. *v. digitalis dorsalis communis III.* — **III общая дорсальная пальцевая в.**
12. *n. digitalis dorsalis communis II., a. digitalis dorsalis communis II.* — **II общий дорсальный пальцевый н. и а.**
13. *v. digitalis dorsalis communis II.* — **II общая дорсальная пальцевая в.**
14. *n. digitalis dorsalis communis III., a. digitalis dorsalis communis III.* — **III общий дорсальный пальцевый н. и а.**
15. *v. digitalis dorsalis communis III.* — **III общая дорсальная пальцевая в.**
16. *n. digitalis dorsalis communis IV., a. digitalis dorsalis communis IV.* — **IV общий дорсальный пальцевый н. и а.**
17. *v. digitalis dorsalis communis IV.* — **IV общая дорсальная пальцевая в.**
18. *n. digitalis dorsalis II. medialis* — **II дорсальный медиальный пальцевый н.**
19. *n. digitalis dorsalis V. lateralis* — **V дорсальный латеральный пальцевый н.**
20. *m. extensor digitorum lateralis* — **латеральный пальцевый разгибатель**
21. *m. extensor digitorum brevis lateralis* — **короткий латеральный пальцевый разгибатель**
22. *m. extensor digitorum brevis medialis* — **короткий медиальный разгибатель пальцев**
23. *m. extensor digiti I. longus* — **длинный разгибатель I пальца**
24. *n. digitalis dorsalis proprius II. lateralis* — **латеральный дорсальный н. II пальца**
25. *n. digitalis dorsalis proprius III. medialis* — **медиальный дорсальный н. III пальца**
26. *n. digitalis dorsalis proprius III. lateralis* — **латеральный дорсальный н. III пальца**
27. *n. digitalis dorsalis proprius IV. medialis* — **медиальный дорсальный н. IV пальца**
28. *n. digitalis dorsalis proprius IV. lateralis* — **латеральный дорсальный н. IV пальца**
29. *n. digitalis dorsalis proprius V. medialis* — **медиальный дорсальный н. V пальца**
30. *v. tarsea lateralis* — **латеральная заплюсневая в.**
31. *n. digitalis dorsalis communis III., a. digitalis dorsalis communis III.* — **III общий дорсальный пальцевый н. и а.**
32. *n. digitalis dorsalis communis II.* — **дорсальный II общий пальцевый н.**
33. *n. digitalis dorsalis communis IV.* — **дорсальный IV общий пальцевый н.**
34. *n. metatarseus dorsalis II.* — **дорсальный II плюсневый н.**
35. *n. metatarseus dorsalis IV.* — **дорсальный IV плюсневый н.**
36. *v. digitalis dorsalis communis III.* — **дорсальная III общая пальцевая в.**

Мышцы, нервы и сосуды лопатки и плеча правой грудной конечности собаки — медиальная поверхность

Рис. 170

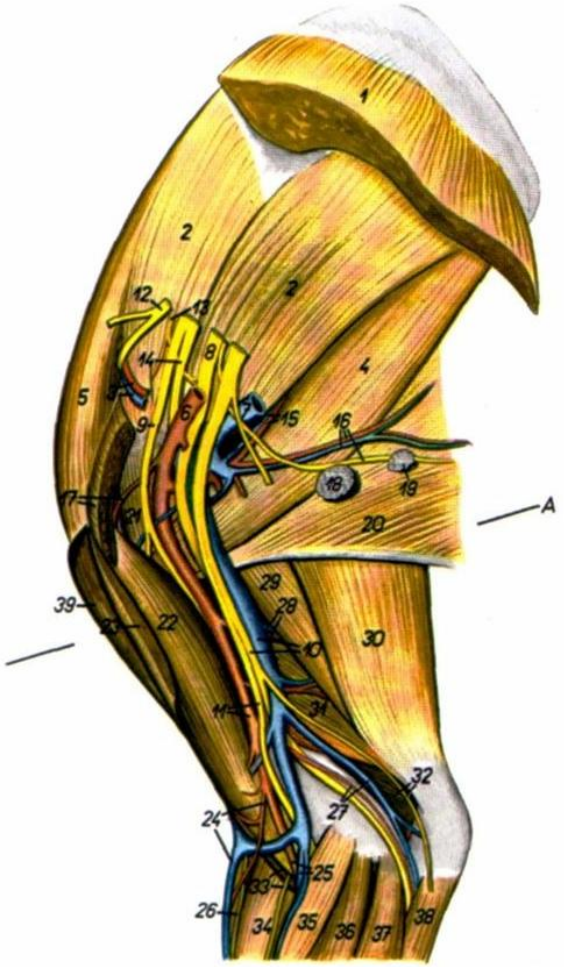

1. *m. serratus ventralis* — **вентральная зубчатая м.**
2. *m. subscapularis* — **подлопаточная м.**
3. *a. et v. suprascapularis* — **предлопаточная а. и в.**
4. *m. teres major* — **большая круглая м.**
5. *m. supraspinatus* — **предостная м.**
6. *a. axillaris* — **подмышечная а.**
7. *v. axillaris* — **подмышечная в.**
8. *n. radialis* — **лучевой н.**
9. *n. musculocutaneus* — **кожномышечный н.**
10. *v. brachialis, n. ulnaris* — **плечевая в., локтевой н.**
11. *a. brachialis, n. medianus* — **плечевая а., срединный н.**
12. *n. suprascapularis* — **предлопаточный н.**
13. *n. subscapularis* — **подлопаточный н.**
14. *n. axillaris* — **подмышечный н.**
15. *a. et v. subscapularis* — **подлопаточная а. и в.**
16. *n. thoracodorsalis, a. et v. thoracodorsalis* — **дорсальный грудной н., а. и в.**
17. *a. circumflexa humeri cranialis, m. pectoralis profundus (s. ascendens)* — **краниальная окружная а. плеча, глубокая грудная м.**
18. *ln. axillaris* — **подмышечный лимфоузел**
19. *ln. axillaris accessorius* — **добавочный подмышечный лимфоузел**
20. *m. latissimus dorsi* — **широчайшая м. спины**
21. *m. coracobrachialis* — **клювовидноплечевая м.**
22. *m. biceps brachii* — **двуглавая м. плеча**
23. *m. pectoralis superficialis (s. descendens)* — **поверхностная грудная м.**
24. *v. cephalica, a. brachialis superficialis* — **подкожная в., поверхностная плечевая а.**
25. *a. et v. mediana* — **срединные а. и в.**
26. *ramus superficialis ni. radialis* — **поверхностная ветвь лучевого н.**
27. *a. et v. collateralis ulnaris* — **коллатеральная локтевая а. и в.**
28. *a. et v. profunda brachii* — **глубокая плечевая а. и в.**
29. *caput longum mi. tricipitis brachii* — **длинная головка трехглавой м. плеча**
30. *m. tensor fasciae antebrachii* — **напрягатель фасции предплечья**
31. *caput mediale mi. tricipitis brachii* — **медиальная головка трехглавой м. плеча**
32. *n. cutaneus antebrachii caudalis, m. anconeus* — **каудальный кожный н. предплечья, локтевая м.**
33. *m. brachialis, n. cutaneus antebrachii medialis* — **плечевая м., медиальный кожный н. предплечья**
34. *m. extensor carpi radialis* — **лучевой разгибатель запястья**
35. *m. pronator teres* — **круглый пронатор**
36. *m. flexor carpi radialis* — **лучевой сгибатель запястья**
37. *m. flexor digitorum superficialis* — **поверхностный сгибатель пальцев**
38. *caput ulnare mi. flexoris carpi ulnaris* — **локтевая головка локтевого сгибателя запястья**
39. *m. brachiocephalicus (m. cleidobrachialis)* — **плечеголовная м.**